



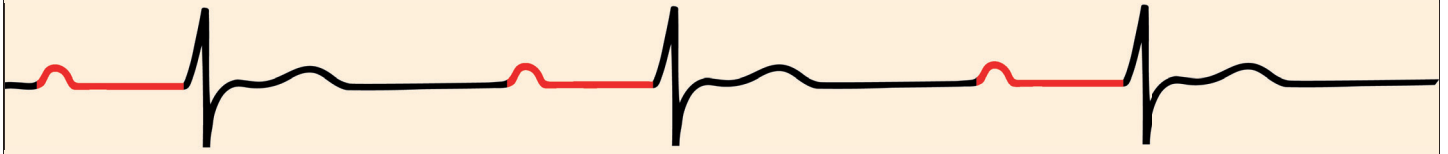
# AV-Blockierung



SanTool.at

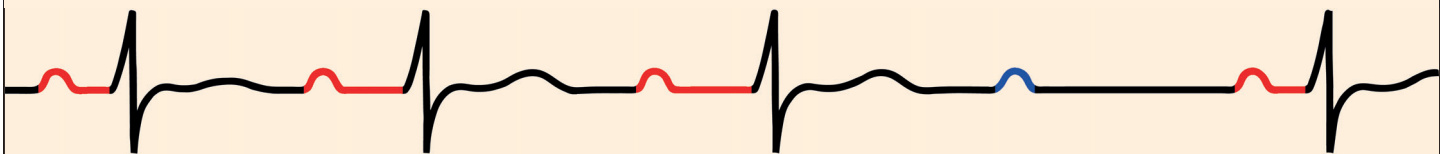
## AV-Block I°

verlängertes PQ-Intervall  $> 0,2$  Sek.  
( $> 1$  großes Kästchen bei 25 mm/s)



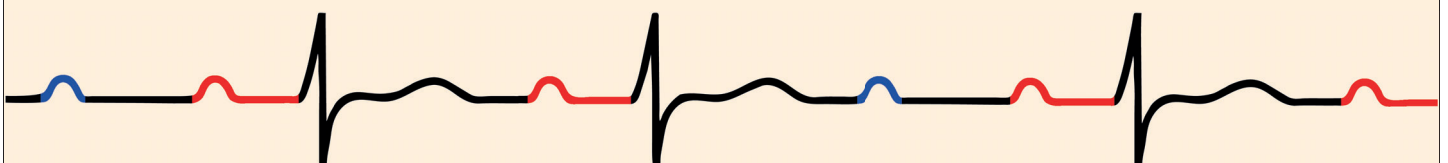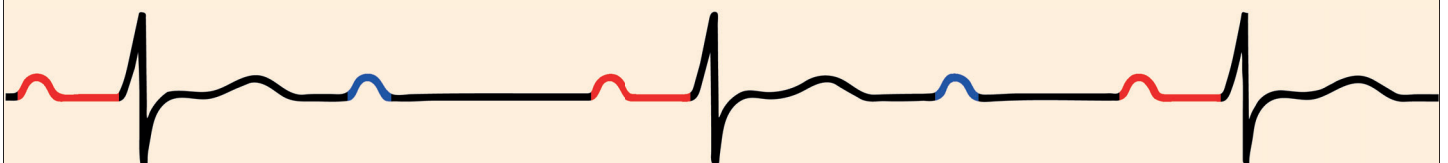
## AV-Block II° Mobitz I (Wenckebach)

zunehmende Verlängerung des PQ-Intervall, bis ein kompletter QRS-Komplex ausfällt



## AV-Block II° Mobitz II (Mobitz)

plötzlicher Ausfall eines oder mehrerer QRS-Komplexe bei gleichbleibenden PQ-Intervall



## AV-Block III°

keine feste Beziehung zwischen P-Wellen und QRS-Komplex (junktionaler [schmal] oder ventrikulärer [breit] Ersatzrhythmus)

**Tipp:** ein P zwischen QRS und T weist in der Regel auf einen AV-Block III hin

